

Wound Bed Preparation bei Decubitus mit einem neuen antibakteriellen Schaumverband – 2 Fallstudien

Kvisgaard, J.¹, Alsbjörn, B.¹, Larsen, K.²,

¹ Abteilung für Plastische Chirurgie und Verbrennungszentrum, Universitätskrankenhaus, Rigshospitalet, Kopenhagen, Dänemark

² Abteilung Wundversorgung, Coloplast A/S, Humlebaek, Dänemark

Einleitung

Bakterien in chronischen Dekubital-Ulcera sind eine häufige Komplikation, die zu verzögerter Wundheilung und Beschwerden für den Patienten führt. Eine Möglichkeit Bakterien in der Wunde einzudämmen, ohne Resistenzen hervorzurufen, ist die Verwendung von kontinuierlich freigesetzten lokalen Antiseptika wie Silber.

Wir berichten hier über die Wirksamkeit des neuen antibakteriellen **Contreet** Schaumverbandes (selbst-haftend), der die antibakterielle Aktivität von Silber mit Exsudatmanagement und dem Prinzip der feuchten Wundbehandlung kombiniert (Abb. 1).

Patienten und Methoden

Es wurden zwei Patienten mit stark exsudierenden sakralen Dekubital-Ulcera 3. - 4. Grades mit **Contreet** Schaumverband behandelt. Die Patienten erhielten eine angemessene Druckentlastung. Bei Behandlungsbeginn ging von beiden Wunden ein erheblicher Geruch aus, und die Patienten befanden sich in einem schlechten Allgemeinzustand.

Beim Verbandwechsel wurde die Wunde mit Wasser gespült. Zur Vermeidung einer Mazeration wurde die Wundumgebung bei Bedarf mit einem Schutzfilm behandelt. Die Verbände wurden bei Bedarf gewechselt. Die Ulcera wurden bei jedem Verbandwechsel beurteilt und fotografiert.

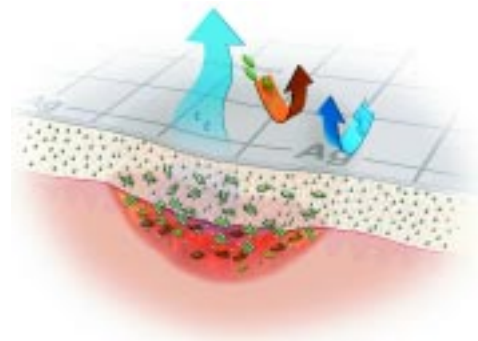
Ergebnisse

Es wurde beobachtet, dass sich das Erscheinungsbild der Ulcera rasch änderte: der anfänglich mit nekrotischem Gewebe bedeckte Wundgrund zeigte schon nach kurzer Zeit gesundes Granulationsgewebe. Innerhalb einer Woche verschwand bei beiden Ulcera die Geruchsbelastung. Der Verband zeigte eine gute Absorptionsfähigkeit und ebenfalls guten Patientenkomfort. Das Pflegepersonal fand den Verband leicht anzulegen und zu entfernen. Es traten keine Infektionen oder unerwünschten Ereignisse auf.

Schlussfolgerung

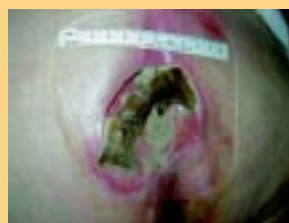Bei diesen beiden Patienten mit stark exsudierenden sakralen Dekubital-Ulcera 3. - 4. Grades bewirkte **Contreet** Schaumverband eine ausgezeichnete Wound Bed Preparation. In beiden Fällen kam es zu einem raschen Wechsel von einem nicht heilenden zu einem heilenden Ulcus mit gesundem Granulationsgewebe und ohne Wundgeruch.

Abbildung 1 - Contreet Schaumverband

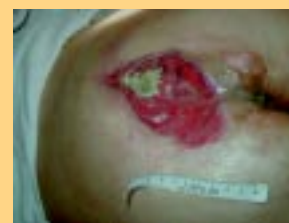

Das vom Schaum freigesetzte Silber wirkt antibakteriell - sowohl gegen die vom Verband aufgenommenen Bakterien als auch gegen die Bakterien in der Wunde.

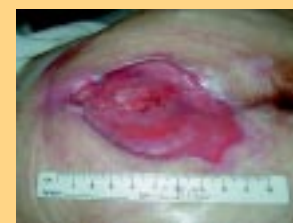Patient 01



Ulcer zu Beginn der Behandlung.



Ulcer nach 2 Behandlungswochen.



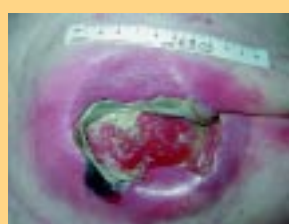Nach 4 Behandlungswochen weist das Ulcer einen sauberen Wundgrund mit Heilungstendenz auf.

Diese 88-jährige Frau hatte seit 2 Monaten einen Dekubitus 3. Grades. Das Ulcus befand sich über dem Kreuzbein und wurde zuvor standardmäßig mit Produkten zur feuchten Wundheilung behandelt. Vom Ulcus ging

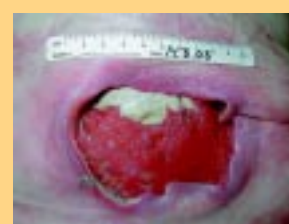ein erheblicher Geruch aus, und es nässte stark. Im distalen Bereich befand sich eine kleine Wundhöhle. Der Wundgrund war zu ca. 50% mit nekrotischem Gewebe bedeckt. Nach 1 Behandlungsmonat mit dem

Contreet Schaumverband zeigte sich eine saubere, nicht riechende Wunde mit gesundem Granulationsgewebe und positiver Heilungstendenz.

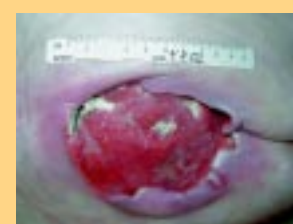Patient 02



Ulcer zu Beginn der Behandlung



Ulcer nach 1 Behandlungswoche. Es liegt keine Geruchsbelastung mehr vor.



Nach 4 Behandlungswochen weist das Ulcer gesundes Granulationsgewebe mit Heilungstendenz auf.

Diese 87-jährige Frau hatte seit 1 Monat einen Dekubitus 3.-4. Grades. Das Ulcus befand sich über dem Kreuzbein und wurde zuvor standardmäßig mit Produkten zur feuchten Wundheilung behandelt.

Vom Ulcus ging ein erheblicher Geruch aus, und es nässte stark. Die Wunde war zu ca. 20% mit Fibrinbelägen und zu ca. 50% mit nekrotischem Gewebe bedeckt. Nach 1 Behandlungsmonat mit

dem **Contreet** Schaumverband zeigte sich am Wundgrund sauberes, gesundes Granulationsgewebe. Der Geruch der Wunde war verschwunden und ihre Heilungstendenz positiv.